



# İzmir’de Bir Köpekte Mezenterial Larval Cestodiosis Olgusu

A Case of Mesenterial Larval Cestodiosis in a Dog in İzmir

M. Melih Selver, Ayşen Beyazıt

Bornova Veteriner Kontrol Enstitüsü Müdürlüğü, Parazitoloji Bölümü, İzmir, Türkiye

## ÖZET

İzmir’de bulunan bir köpek bakımevi ve rehabilitasyon merkezinde, herhangi bir klinik belirti göstermeksizin aniden ölen bir köpeğe ait iç organlar, ölüm nedeninin belirlenmesi amacıyla İzmir/Bornova Veteriner Kontrol Enstitüsü’ne gönderildi. Köpeğe ait iç organlar, enstitümüz Parazitoloji Bölümü’nde muayene edildi ve mezenterium üzerinde çok sayıda cestod larvası belirlendi. Yapılan parazitolojik muayenede; larvaların *Mesocestoides spp.*’nin ikinci dönem larvası olan tetrathyridiumlara ait olduğu tespit edildi. Köpeğin ölüm nedeninin de tetrathyridiosis’e bağlı peritonitis olabileceği düşünüldü. (*Türkiye Parazitol Derg 2013; 37: 292-4*)

**Anahtar Sözcükler:** İzmir, köpek, *Mesocestoides*, tetrathyridium

**Geliş Tarihi:** 08.02.2013

**Kabul Tarihi:** 20.05.2013

## ABSTRACT

The organs of a dog who died suddenly without showing any clinical signs at a dog nursing home and rehabilitation center located in İzmir were sent to İzmir/Bornova Veterinary Control Institute, in order to determine the cause of death. The samples from the internal organs of the dog were examined in the Department of Parasitology, and numerous cestodes larvae were seen on the mesenterium. These larvae were identified as tetrathyridia the second stage larvae of *Mesocestoides spp.* by parasitological examination. the cause of death in this dog was concluded to be peritonitis due to tetrathyridiosis. (*Türkiye Parazitol Derg 2013; 37: 292-4*)

**Key Words:** İzmir, dog, *Mesocestoides*, tetrathyridium

**Received:** 08.02.2013

**Accepted:** 20.05.2013

## GİRİŞ

Cestodlar, genel olarak olgunları son konakların bağırsaklarında, larvaları ise omurgalı ve omurgasız canlıların iç organlarında yaşayan ve halkalardan oluşan yassı parazitlerdir. Cestodlar arasında *Mesocestoididae* ailesinde günümüze kadar *Mesocestoides lineatus*, *M. leptothylacus*, *M. litteratus*, *M. vogae* (syn. *M. corti*) türlerinin yanında *Mesocestoides sp.* olarak klasifiye edilmiş ve diğer türlerden farklı çeşitli nesillerin varlığı ortaya konmuştur. Tilki, köpek, nadiren kedi, mink, sansar ve yabani karnivorların ince bağırsaklarında görülen bu türlerin gelişiminde, birinci arakonak olan oribatid akarlar ve kaprofaj coleopteralarda cysticercoidler, ikinci arakonak olan amfibi, sürüngen, memeli (tavşan, küçük

kemirgen, kedi, köpek) ve kuşlarda tetrathyridiumlar şekillenir. Tetrathyridiumlar 1,5 mm veya daha uzun olup özellikle periton olmak üzere seröz boşluklarda, bazen de karaciğer ve akciğerde kistler içinde gelişim gösterirler. Dört çekmenli invagine bir skoleks taşırlar. Ön tarafları daha geniş olup yassı, saydam ve buruşuk görünümdedir. Son konakların dışkıyla atılan *Mesocestoides* halkaları, dış ortamda parçalanır ve yumurtalar etrafa saçılır. Bu yumurtaları alan birinci arakonakların karın boşluğunda cysticercoidler oluşur. Birinci arakonaklar, ikinci arakonaklar tarafından yendiğinde; cysticercoidler karın boşluğuna geçer ve burada tetrathyridiumlar gelişir. Enfekte ikinci arakonakları yiyen sonkonakların bağırsak cidarına yapışan tetrathyridiumlar, 2-3 hafta sonra

**Yazışma Adresi / Address for Correspondence:** Dr. M. Melih Selver, Bornova Veteriner Kontrol Enstitüsü Müdürlüğü, Parazitoloji Bölümü, İzmir, Türkiye. Tel: +90 232 388 00 11 E-posta: mselver@gmail.com

doi:10.5152/tpd.2013.3082

olgunlaşır. Parazitin biyolojisinde önemli olan; son konakların birinci arakonakları yiyerek, aynı zamanda ikinci arakonak olabilmeleridir. Eğer birinci arakonak, son konak tarafından yenmişse cysticeroidler karın boşluğuna geçer ve burada tetrathyridiumlar gelişir. Bunların bir kısmı vücut boşluğunda kalırken bir kısmı bağırsak duvarını delerek bağırsak lumenine gelir ve erişkin hale ulaşır. Erişkin cestodlar fazla zararlı değildir. Ancak tetrathyridiumların ve erişkin cestod halkalarının tomurcuklanarak çoğalmalarına bağlı olarak ağır enfeksiyon oluşabilir. Köpeklerde tetrathyridiumlara bağlı oluşan bağırsak enfeksiyonu genelde belirtisiz seyretmekte olup yoğun enfeksiyonlarda ise ishal görülür. Karın boşluğundaki tetrathyridiumlar, peritonitis ve ascitese neden olur. Tetrathyridiumlara karşı; mebendazole, fenbandazole ve diğer benzimidazololler tedavide etkili olmaktadır (1-5).

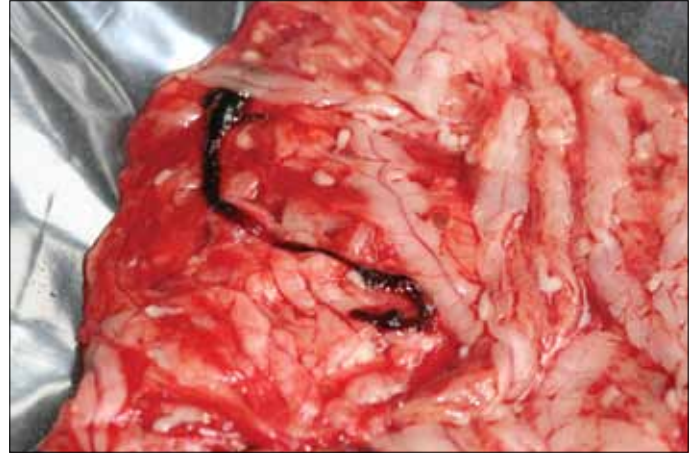
### OLGU SUNUMU

İzmir'de bulunan bir köpek bakımevi ve rehabilitasyon merkezinde, herhangi bir klinik belirti göstermeksizin aniden ölen, 1-2 yaşlı, yaklaşık 25 kg ağırlığındaki dişi bir sokak köpeğine ait iç organlar, barınağın Veteriner Hekimi tarafından yapılan nekropsi sonrasında, ölüm nedeninin belirlenmesi amacıyla İzmir/Bornova Veteriner Kontrol Enstitüsü'ne gönderildi. Bu köpeğe ait iç organlar, enstitümüz Parazitoloji Bölümü'nde muayene edildi. Bu muayenede; mezenterium üzerinde çok sayıda cestod larvası görülürken bağırsakta olgun cestod görülmedi. Ayrıca akciğer ve karaciğerde kistik bir oluşuma rastlanmadı. Yapılan parazitolojik muayenede; mezenteriumda görülen cestod larvalarının, *Mesocestoides* spp.'nin ikinci dönem larvası olan tetrathyridiumlara ait olduğu tespit edildi. Köpeğin ölüm nedeninin de tetrathyridiosis'e bağlı peritonitis olabileceği düşünüldü (Resim 1).

### TARTIŞMA

Cestodlar genellikle son konak köpek ve kedilerde önemli patojen etkiler meydana getirmezler. Cestod enfeksiyonlarında görülen klinik belirtiler; hafif mide ve bağırsak bozuklukları olmakla birlikte, ağır enfeksiyonlarda ve genç hayvanlarda konstipasyonla yer değiştiren daimi ve inatçı ishallere görülebilir. *Mesocestoides* spp.'nin ikinci gelişim formu olan tetrathyridiumlar, son konak karnivorlarda pleuritis, peritonitis ve ascitese neden olabilmekte, ağır enfekte durumlarda ise ishal görülebilmektedir (1, 6).

Bu çalışmada; nekropsisi yapılan köpeğe ait mezenteriumda çok sayıda *Mesocestoides* spp.'nin ikinci gelişim formu olan tetrathyridiumlar tespit edilmiştir. Türkiye'de ve yurt dışında *Mesocestoides* türleri ve bunların ikinci gelişim formları olan tetrathyridiumların tespit edildiği çeşitli çalışmalar bulunmaktadır. Bu çalışmalardan; Hatay'da 8 kedi ile 6 köpeğin nekropsileri ve dışkı muayenelerinin yapıldığı bir çalışmada; *Mesocestoides* sp.'nin yaygınlığı kedilerde %12,5 olarak kaydedilmiş, ayrıca bir kedinin karın boşluğunda çok sayıda tetrathyridiuma rastlanmıştır (7). İştahsızlık, abdominal gerginlik ve ağrı belirtileri bulunan 11 yaşında, dişi, doberman ırkı bir köpekte; laparotomi sonucunda köpeğin karın boşluğunda 2 litreye yakın, beyaz, küçük (6 mm'ye kadar) kist benzeri oluşumları bir arada bulunduran, büyüklükleri 1,5 cm'yi bulabilen çok sayıda yapıya rastlandığı bildirilmiştir (8). Laporotomi sırasında toplanan bu parazitik materyalin mikroskopik morfolojisinin, *Mesocestoides* spp.'nin larva dönemi morfolojisi ile uyumlu bulunduğu belirlenmiş ve



Resim 1. Mezenteriumda belirlenen tetrathyridiumlar

PCR ile örneklerin, *M. corti* olduğu tespit edilmiştir (8). Karın şişliği ve karında kitle belirtileriyle muayene edilen 6 yaşındaki erkek siyam kedisinde; makroskopik olarak periton ve iç organlarda parazitik materyal, histopatolojik olarak ise kronik pyogranulomatosis, peritonitis, hepatitis ve splenitis belirlenmiş olup olgu periton tetrathyridiosisi olarak tanımlanmıştır (9). Kayseri'de 2 yaşlı dişi kediyeye uygulanan overiohisterektomi operasyonu esnasında; makroskopik olarak periton ve pleurada çok sayıda tetrathyridium görülmüş, ince bağırsak ve diğer organlarda ise herhangi bir parazit ve patolojik oluşuma rastlanmamıştır. Aynı ortamda operasyon sırasında ölen 2 yaşlı erkek kedinin nekropsisinde ise peritonda tetrathyridiumlar ve ascites görülmüştür (6). Çiftleşme sonrasında karın şişliği ve inaktivite belirtileriyle veteriner kliniğine getirilen ve ultrasonografik bulgulara göre; pyometra tanısı konulduktan sonra, overiohisterektomi operasyonu yapılan 3 yaşlı doberman ırkı dişi köpekte, operasyon esnasında omentum üzerinde dalak, karaciğer ve ince bağırsağı kaplayacak şekilde 2-3 cm uzunluğunda krem renkli parazitik oluşumlar görülmüştür. Bu oluşumların ışık mikroskobu ile yapılan parazitolojik muayenesinde ve moleküler analizinde, tetrathyridiumlar olduğu belirlenmiştir (10). Kars'ta nekropsisi ve gaita muayeneleri yapılan 20 kızıl tilkide *M. lineatus*'un olgunlarına %60, yumurtalarına ise %25 oranında rastlanıldığı kaydedilmiştir (11). Ankara yöresinde 33 kırsal alan köpeğinde, nekropsi sonuçlarına göre %3,03 oranında *M. lineatus* enfeksiyonu kaydedilmiştir (12). Türkiye'de genel olarak köpeklerde *M. lineatus*'un %1, *Mesocestoides* spp.'nin %4; kedilerde *M. lineatus*'un %19,4 oranında prevalansa sahip olduğu bildirilmiştir (13). Ülkemizde çeşitli araştırmacılar tarafından yapılan çalışmalarda; *M. lineatus* prevalansının, köpeklerde Kayseri'de %8, Sivas'ta %4, Konya'da %1,66 ve Kars'ta %2,4; kızıl tilkilerde Ankara'da %78,4 olduğu kaydedilmiştir (14). Almanya'da iştahsızlık, kusma ve ishal belirtileriyle kliniğe getirilen 13 yaşındaki Dalmaçya ırkı bir köpekte; laparoskopide karın boşluğunda çok sayıda küçük, beyaz, kist benzeri yapılar (0,5 cm) görülmüş olup peritoneal larval cestodiosis'e neden olan bu parazitik yapıların moleküler analizlerle *M. lineatus*'a ait oldukları belirlenmiştir (15). İran Kashan'da sokak kedilerinde *M. lineatus* %7,1 prevalansta kaydedilmiştir (16). Brezilya'da 17 yabancı kedide yapılan bir çalışmada; *Mesocestoides* sp. ince bağırsaklarda %50-66,7 arasında değişen prevalanslarda bulunmuştur (17).

*Mesocestoides* spp.'nin erişkinleri fazla zararlı olmamakla birlikte, tetrathyridiumları ve erişkin cestodun halkaları tomurcuklanarak ağır enfeksiyonlar oluşturabilir. Ayrıca tetrathyridiumlar hayvanda peritonitis, ascites ve ishale yol açabildiğinden; dikkate alınmalı ve etkili ilaçlarla tedavi edilmelidir (4).

## SONUÇ

*Mesocestoides* spp.'nin erişkinleri fazla zararlı olmamakla birlikte, tetrathyridiumları ve erişkin cestodun halkaları tomurcuklanarak ağır enfeksiyonlar oluşturabilir. Ayrıca tetrathyridiumlar hayvanda peritonitis, ascites ve ishale yol açabildiğinden; dikkate alınmalı ve etkili ilaçlarla tedavi edilmelidir (4).

**Çıkar Çatışması:** Yazarlar çıkar çatışması bildirmemişlerdir.

**Finansal Destek:** Yazarlar bu çalışma için finansal destek almadıklarını beyan etmişlerdir.

**Hakem değerlendirmesi:** Dış bağımsız.

**Yazar Katkıları:** Fikir - M.M.S., A.B.; Tasarım - M.M.S., A.B.; Denetleme - M.M.S., A.B.; Kaynaklar - M.M.S., A.B.; Malzemeler - M.M.S., A.B.; Veri toplanması ve/veya işlemesi - M.M.S., A.B.; Analiz ve/veya yorum - M.M.S., A.B.; Literatür taraması - M.M.S.; Yazıyı yazan - M.M.S.; Eleştirel inceleme - M.M.S., A.B.; Diğer - M.M.S., A.B.

**Conflict of Interest:** No conflict of interest was declared by the authors.

**Financial Disclosure:** The authors declared that this study has received no financial support.

**Peer-review:** Externally peer-reviewed.

**Author Contributions:** Concept - M.M.S., A.B.; Design - M.M.S., A.B.; Supervision - M.M.S., A.B.; Funding - M.M.S., A.B.; Materials - M.M.S., A.B.; Data Collection and/or Processing - M.M.S., A.B.; Analysis and/or Interpretation - M.M.S., A.B.; Literature Review - M.M.S.; Writing - M.M.S.; Critical Review - M.M.S., A.B.; Other - M.M.S., A.B.

## KAYNAKLAR

1. Güralp N. Helmintoloji. 2. Baskı. Ankara Üniv Vet Fak Yay 1981; 68.
2. Toparlak M, Tüzer E. Veteriner Helmintoloji. İ Üniv Vet Fak Parazitoloji AD; 1997.
3. Ayaz E, Tınar R. Cestoda. Tınar R, editor. Veteriner Helmintoloji. Bursa: Dora Basım-Yayın-Dağıtım; 2011. p. 77-150.
4. Burgu A, Sarımeahmetoğlu O. Helmin Hastalıklarında Tedavi. Burgu A, Karaer Z, editors. Parazit Hastalıklarında Tedavi. Türkiye Parazitoloji Derneği Yayın No: 19. İzmir: Meta Basım Matbaacılık Hizmetleri; 2005. p. 133-56.
5. NCBI. *Mesocestoides*. Erişim Adresi: <http://www.ncbi.nlm.nih.gov/Taxonomy/Browser/wwwtax.cgi?id=53467>. Erişim Tarihi: 08.05.2013.
6. Yıldırım A, Atalay O, İca A, Gurbulak O, Duzlu O: İki Kedide Pleural ve Peritoneal Tetrathyridiosis Olgusu. III. Ulusal Küçük Hayvan Hekimliği Kongresi, 18-21 Mayıs, Bursa, Türkiye; 2006. p. 235.
7. Yaman M, Ayaz E, Gül A, Muz MN. Hatay İlinde Bakısı Yapılan Kedi ve Köpeklerde Helmin Enfeksiyonları. Türkiye Parazit Derg 2006; 30: 200-4.
8. Aypak S, Aysul N, Ural K, Birincioğlu S, Atasoy A, Derincegöz O, Epikmen T, Karageç T. Türkiye'de Bir Köpekte *Mesocestoides corti*'ye (*Syn. M. vogae*) Bağlı Yaygın Peritoneal Larval Cestodiosis. Kafkas Üniv Vet Fak Derg 2012; 18: 885-8.
9. Hazirolu R, Ozgencil E, Guvenc T, Oge S, Tunca R, Tong S, Ozsoy S. Peritoneal tetrathyridiosis in a Siamese cat - a case report. Veterinarski Arhiv 2005, 75: 453-8.
10. Yıldız K, Tong S. Canine Peritoneal Larval Cestodiosis In A Dog. Schattauer GmbH, Stuttgart, Germany, Tierärztliche Praxis. Ausgabe K, Kleintiere/Heimtiere 2011; 39: 448-50.
11. Gıcık Y, Kara M, Sarı B, Kılıç K, Arslan MÖ. Intestinal Parasites of Red Foxes (*Vulpes vulpes*) and Their Zoonotic Importance for Humans in Kars Province. Kafkas Üniv Vet Fak Derg 2009; 15: 135-40.
12. Zeybek H, Tatar N, Tokay A. Ankara yöresi kırsal alan köpeklerinde görülen parazitler ve bunların yayılışı. Etlik Vet Mikrobiol Derg 1992; 7: 17-27.
13. Doğanay A. Türkiye'de Kedi ve Köpeklerde Görülen Parazitler. A.Ü. Vet. Fak. Derg 1992; 39: 336-48.
14. Öter K, Bilgin Z, Tınar R, Tüzer E. Tapeworm Infections in Stray Dogs and Cats in İstanbul, Turkey. Kafkas Üniv Vet Fak Derg 2011; 17: 595-9.
15. Wirtherle N, Wiemann A, Ottenjann M, Linzmann H, Van Der Grinten E, Kohn B, et al. First case of canine peritoneal larval cestodiosis caused by *Mesocestoides lineatus* in Germany. Parasitology International 2007; 56: 317-20. [CrossRef]
16. Mohsen A, Hossein H. Gastrointestinal parasites of stray cats in Khashan, Iran. Trop Biomed 2009; 26: 16-22.
17. Gallas M, Silveira EF. *Mesocestoides* sp. (Eucestoda, Mesocestoididae) parasitizing four species of wild felines in Southern Brazil. Rev. Bras. Parasitol. Vet. Jaboticabal 2011; 20: 168-70. [CrossRef]